Aus dem Zahnärztlichen Institut der Universität Göttingen
Direktor: Professor Dr. Rebel

Ein klinischer Beitrag über örtliche Prontosilanwendung in der Zahnheilkunde.

Dissertation

zur Erlangung des zahnärztlichen Doktorgrades
der Medizinischen Fakultät der Georg-August-Universität
zu Göttingen

vorgelegt am 2. Dezember 1938

von

Ernst Lutze
aus Magdeburg

GÖTTINGEN 1939
BUCHDRUCKEREI FERDINAND PIEPER / WEENDE-GÖTTINGEN

Dekan: Prof. Dr. W. Krantz
Berichterstatter: Prof. Dr. H. H. Rebel

Tag der mündlichen Prüfung: 20. Dezember 1938

Für die Behandlung infektiöser Erkrankungen mit chemischen Stoffen gilt als erstrebenswertes Ziel, die schädlichen Mikroorganismen abzutöten, ohne an den infizierten Organen oder dem Gesamtorganismus nennenswerte Schädigungen zu zeitigen.

Die bakterienschädigende Wirkung organischer Farbstoffe ist seit langem bekannt. Ausgangsprodukt vieler dieser Chemotherapeutika ist das Anilin. Die wichtigsten Gruppen dieser Anilinderivate stellen die Akridin- und Azoverbindungen dar. Akridin hat folgende Konstitution:

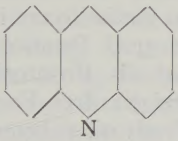

Die lange Reihe der hiervon abzuleitenden Farbstoffe beruht auf der Einführung verschiedener Radikale in dieses Molekül. Die bekanntesten dieser Derivate sind das Trypaflavin, auch Acriflavin genannt, das Flavicid und das Rivanol, gelbe Farbstoffe, die auch noch in verdünnten Lösungen ein Optimum an desinfizierender Wirkung bei gleichzeitig wenig lokal reizenden und gewebsschädigenden Eigenschaften entfalten. Trypaflavin in Verdünnung 1 : 1000 zeigt eine anregende Wirkung auf Wundheilung und Granulation, in 1 % iger wäßriger Lösung findet es Verwendung in der Mundhöhle bei Stomatitis; weiterhin Flavicid und Trypaflavin in Glycerin als Konstituens in 1—10 % iger Lösung bei infizierten Wunden, wobei höhere Konzentration bei längerer Applikation jedoch Gewebsnekrose verursachen; in Panflavin-Pastillen ist Trypaflavin zu 0,003 g enthalten und wird ebenfalls verwandt zur Desinfektion der Mundhöhle bei Stomatitis, Angina u. ä. S-haltige organische Farbstoffe, wie das Methylenblau, das Kongorot u. a. seien der Vollständigkeit halber noch erwähnt. Zu den Azoverbindungen rechnen im wesentlichen Pellidol und Scharlachrot, Trypanrot und Trypanblau, sowie das neuerdings in 3 Modifikationen bekannt gewordene Prontosil: Prontosil rubrum, Prontosil solubile und Prontosil album.

Nach den guten Erfolgen, die mit dem hochmolekularen Farbstoff Prontosil in der Inneren Medizin, der Dermatologie, der Chirur-

gie und Gynäkologie erzielt worden sind, lag es nahe, die Anwendungsmöglichkeiten dieses von der J. G. Farbenindustrie hergestellten Chemotherapeutikum in der Zahnheilkunde zu untersuchen. Im Jahre 1937 hat sich Feise (Rostock) bereits mit dieser Aufgabe beschäftigt und gute Erfolge mitgeteilt. Während hier über die parenterale und perorale Medikation von Prontosil rubrum und Prontosil solubile in der zahnärztlichen Chirurgie berichtet wird, ist es unsere Aufgabe, die lokale Wirkung von Prontosil album zu untersuchen.

Dieser neue Azofarbstoff Prontosil steht in der Reihe der Chemotherapeutika der neueren Zeit mit an erster Stelle bei der Behandlung septischer Infektionen, vor allem der Strepto- und Staphylokokkenerkrankungen. Zahlreiche Veröffentlichungen berichten von der erfolgreichen Wirkung der sulfonamidhaltigen Azoverbindungen, die zuerst im Jahre 1909 von Hörlein zusammen mit Dressel und Kothe für die Textilfärbung hergestellt wurden, synthetisiert erst später ihre Wirksamkeit besonders bei der Streptokokkensepsis der Maus erwiesen. In allen diesen Verbindungen ist der therapeutische Wirkungseffekt gebunden an die Sulfonamidgruppe. Ausgangsprodukt auch des Prontosil rubrum und Prontosil solubile ist das Aminobenzolsulfonamid, das selbst als Prontosil album ein Chemotherapeutikum darstellt. Die jetzigen drei Formen des Prontosil, früher Streptozon genannt, sind Prontosil rubrum:

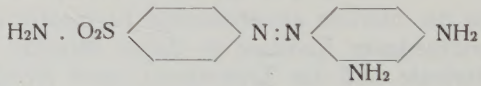

Prontosil solubile:

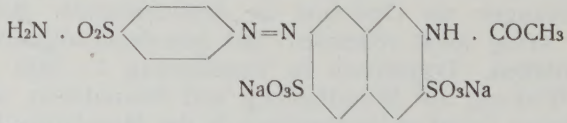

Prontosil album:

Das Prontosil rubrum, eine rote Tablette, enthält 0,3 g, und die Prontosil-Tablette „stark" 0,5 g des 4-Sulfonamid 2′, 4′ -diaminoazobenzols. Es ist chemisch ein salzsaures Salz und reagiert basisch. Das Prontosil solubile, das intramuskulär injiziert wird enthält das Dinatriumsalz der 4 Sulfonamido-phenylazo-7-acetyl-amino-1-oxynaphthalin-3,6-disulfosäure in 2—5 %iger Lösung und ist ein saurer Farbstoff. Weiterhin gibt es eine farblose Verbindung, die chemisch einfachste, das Prontosil album, ein p-Aminophenylsulfonamid, das in Tabletten 0,3 g dieser Substanz enthält und wie das Prontosil rubrum basisch reagiert.

Gegenüber anderen zur Verfügung stehenden Mitteln bei der Bekämpfung durch pyogene Mikroorganismen bedingter septischer Erkrankungen zeichnen sich diese drei Prontosilkörper durch ihre bessere Verträglichkeit und günstigere therapeutische Breite besonders aus. Voraussetzung für die klinische Prüfung eines neuen chemotherapeutischen Präparates auf seine antiseptische Wirksamkeit ist eine hinreichende tierexperimentelle Voruntersuchung. Die im Jahre 1935 von Domagk veröffentlichten Untersuchungsergebnisse über den chemotherapeutischen Effekt bei der experimentellen Streptokokkeninfektion von Mäusen, Katzen und Kaninchen wurden von einer Anzahl deutscher und auch ausländischer Autoren erweitert und bestätigt (Bürgers, Mayer, Grube, Tomeschat, Frühling, Levaditi, Vaïsman, Buttle).

Im Tierversuch, darüber berichtet Domagk, verursacht das Präparat bei Mäusen, Katzen wie auch bei Kaninchen keine Schädigung. Auch bei langdauernder Verabreichung kommt keine Gewöhnung zustande. Pro kg Körpergewicht wurden bei Mäusen und Kaninchen per os mindestens 500 mg symptomlos vertragen, bei Katzen pro kg Körpergewicht mindestens 200 mg. Domagk berichtet weiter: „Subkutan kann man Mäusen pro 20 kg Körpergewicht 1 und 2 ccm der 0,25 %igen Lösung verabreichen. Als Suspension kann man den Farbstoff 4 %ig in 1 bzw. 2 ccm unter die Haut von Mäusen spritzen, ohne daß eine Hautnekrose entsteht und ohne daß die Tiere eine merkliche Allgemeinschädigung erkennen lassen. Kaninchen vertragen subkutan und intravenös pro kg Körpergewicht mindestens 10 ccm der 0,25 %igen Lösung. Auch für längere Zeit, mindestens 14 Tage, konnte man Kaninchen 0,1—0,2 g per os täglich verabreichen, ohne daß Veränderungen in der Zusammensetzung des Blutes oder krankhafte Veränderungen des Harns auftraten. Der Farbstoff wird z. T. durch den Harn ausgeschieden und verleiht diesem schon bald, etwa eine halbe Stunde nach der peroralen Verabreichung, eine rote bis rotgelbe Farbe. Weder Eiweißzylinder noch rote oder weiße Blutkörperchen konnten jemals nach Prontosilgaben beobachtet werden. Das Gewicht der Tiere blieb unverändert, das Allgemeinbefinden gut."

Einschränkend ist jedoch hierzu zu berichten, daß auch Prontosil, wie alle sulfonamidhaltigen Verbindungen, nicht gänzlich frei von Nebenwirkungen ist. Wenn auch die Zahl der beschriebenen Fälle nicht groß ist, und die Prognose der Schädigungen im allgemeinen als günstig gilt, so sind jedoch irreparable Schädigungen möglich. Bei der Applikation des Prontosil ist daher strengste Indikationsstellung unbedingt erforderlich, wie es überdies auch direkte Kontraindikationen gibt, obwohl andererseits auf das Prontosil als eines der äußerst wirksamen Medikamente bei der Behandlung der verschiedenen Kokkenerkrankungen nicht verzichtet werden kann. So wird über das

Auftreten von Kopfschmerzen, Exanthemen und Übelkeit berichtet, Nebenwirkungen, die gegenüber dem anderen beobachteten Krankheitsbild, nämlich der Polyneuritis, noch leicht wiegen. Hier handelt es sich um eine elektive Schädigung des Nerven-Muskelapparates, wobei die Möglichkeit der Deutung der Schädigung im Sinne eines Kombinationsschaden auf Grund der von Hüllstrung und Krause durchgeführten Tierversuche an Tauben als nicht gegeben anzusehen ist. Gegenüber den Tierversuchen von Domagk wird hiermit gleichzeitig der Unterschied in der Tierart deutlich, wie auch beim Menschen die Reaktionslage eine sehr verschiedene sein kann. Diese Nervenschädigung wird rein hypothetisch im Sinne einer Blockierung des assimilatorischen Stoffwechsels des Nerven gedeutet. Ein weiteres mögliches Krankheitsbild ist die Prontosil-Hämoglobinurie. Nach Strasser und Singer sind „dunkelgefärbter Harn, der eine negative Gallenfarbstoffprobe und positive Benzidinprobe gibt, evtl. spektroskopischer Nachweis von Methämoglobin im Blute und der Befund einer hämolytischen Anämie bei der Blutuntersuchung dafür die Charakteristika". Ein weiteres Symptom dafür kann eine hochgradige Zyanose sein, die als autotoxische enterogene aufzufassen ist, da es sich häufig um Menschen handelt, die an Darmstörungen leiden und bei denen autotoxische Produkte im Darm gebildet und resorbiert werden. Wirkungsmechanistisch wird hierbei den Anilinderivaten eine katalytische Wirkung eingeräumt. Es kommt zur Zerstörung der intakten roten Blutkörperchen an die das Met- oder Sulfhämoglobin gebunden ist. Der im Plasma gelöste pathologische Farbstoff wird durch die Nieren ausgeschieden und ergibt das Bild der Hämoglobinurie. Weiterhin wurden auch Veränderungen des weißen Blutbildes, Leukopenien und Thrombopenien beobachtet. Nach Strasser und Singer ist daher die Prontosil-Anwendung kontraindiziert:

1. bei Störungen der Darmtätigkeit,
2. bei gleichzeitiger Verabfolgung schwefelhaltiger Abführmittel,
3. bei schon vorhandenen Leuko- und Thrombopenien, bzw. bei Erkrankungen, die erfahrungsgemäß zu diesen Blutveränderungen führen können.

Demgegenüber bleibt positiv bei zeitlich und quantitativ begrenzter Anwendung die hohe spezifische Wirkung gegenüber Strepto- und Staphylokokken bei der klinischen Untersuchung bestehen. Domagk verwandte bei seinen Versuchen einen hochpathogenen, von einer menschlichen Streptokokkensepsis stammenden Streptokokkus hämolyticus. Diese Streptokokken wurden in Eibouillon gezüchtet und mit einer 10fach tödlichen Dosis die Tiere infiziert. Während alle infizierten, nichtbehandelten Tiere innerhalb von 24 Stunden ad

exitum kamen, war bei den Kontrolltieren, mit Prontosil behandelten Tieren, eine deutliche Heilwirkung wahrzunehmen.

So überzeugend die Wirkung des Prontosil im lebenden Organismus ist, enttäuschen doch die Versuche in vitro, wo es sich völlig indifferent enthält (Schranz). Hier zeigt höchstens das Prontosil album eine gewisse Wirkung auf Bakterien. Domagk sagt: „Prontosil wirkt wie ein echtes Chemotherapeutikum nur im lebenden Organismus." Er ist der Ansicht, daß das Prontosil die Streptokokken zwar angreift und sie für die Phagozytose reif macht, aber nur unter Mitwirkung des Organismus. Sind seine natürlichen Abwehrkräfte bereits erschöpft, ist auch die Prontosil-Therapie erfolglos. Also immer nur dann wirkt auffallenderweise das Prontosil, wenn der Körper sich aktiv in der Abwehr befindet, es unterstützt die Schutzkräfte des Organismus im Kampf gegen die Bakterien. Man glaubt, daß es sich einmal um eine unspezifische Aktivierung des retikuloendothelialen Systems handelt, zum anderen wird angenommen, daß es doch örtlich seine Wirkung entfalte, sich in den Kampf Bakterium-Leukozyt einschalte und in irgendeiner Form dort direkt bakterizid wirke. Wenn demnach auch der Wirkungsmechanismus des Prontosil noch nicht geklärt ist, so weiß man doch heute, daß der Träger der Wirkung bei allen Verbindungen die Sulfonamidgruppe ist.

In allen Gebieten der Medizin konnte Prontosil in den letzten Jahren bei pyogenen Infektionen jeglicher Art mit sehr gutem Erfolg angewandt werden.

Bei der Behandlung des Erysipel ist es das Mittel der Wahl.

Gmelin behandelte 10 Erysipel-Fälle bei Säuglingen und älteren Kindern. Schon am zweiten oder dritten Tage war die Temperatur normal, der Allgemeinzustand gebessert, die Hauterscheinung, die intensive Rötung ließ nach, die Ausdehnung ging zurück. Nachdem man sich auch hier von der guten Verträglichkeit des Präparates überzeugt hatte, unangenehme Nebenerscheinungen wie Nieren- und Leberschädigungen nicht beobachtet wurden, injizierte man intravenös 20 ccm und mehr der 0,25 %igen Lösung; wo jedoch eine Injektionsbehandlung nicht möglich war, gab man 2—3 mal 0,3 g per os.

Fasal berichtet über 30 Fälle an Erysipel Erkrankter im Alter von 18—81 Jahren; ebenfalls mit gutem Erfolg. Schon am dritten Behandlungstage waren die Patienten fieberfrei und durchschnittlich nach 8 Tagen die Hauterscheinungen abgeklungen. In den ersten Tagen wurden 3mal täglich 2 Tabletten Prontosil rubrum nach den Mahlzeiten verabfolgt und nach Entfieberung noch einige Tage 3mal 1 Tablette täglich. Rezidive blieben aus. Abgesehen von einer leichten Gelbfärbung der Haut und einer Rotfärbung des Urins, wurde die perorale Applikation des Medikamentes gut vertragen, und irgendwelche Komplikationen waren nicht zu verzeichnen. Bisweilen sind

allerdings, vor allem bei peroraler Behandlung von Kindern, geringes Erbrechen, bedingt durch den etwas bitteren Geschmack der Tabletten, beobachtet worden, was aber dann durch Sondenfütterung leicht zu beheben war. Ebenfalls kurz anhaltende Magenbeschwerden sind durch Gaben von gebrannter Magnesia oder verdünnter Salzsäure schnell wieder beseitigt worden. Diese Erscheinungen ließen sich auch durch Verabreichung der Tabletten in Schleimsuppen vermeiden.

Kramer injizierte bei 23 Erysipelkranken die 2,5 %ige Prontosil-solubile Lösung, um eine etwas höhere Konzentration im Blut zu erreichen, intramuskulär, da bei der intravenösen Injektion eine schnellere Ausscheidung zu erwarten stand; und auch hier mit gutem Erfolg ohne irgendwelche schädlichen Nebenwirkungen.

Über weitere therapeutische Erfolge bei der allgemeinen Erysipel-Behandlung berichten Tonndorf, Schreus, Meyer zur Hörste, Frankl, Maraun, Bode, Becker, Rotter, Huber u. a.

Weiter behandelte Maraun 35 an Pyurie erkrankte Kinder mit Prontosil-Tabletten erfolgreich. Nach 3—5 Tagen erfolgte Temperaturabfall und Besserung des Allgemeinbefindens. Einige Patienten waren vorher längere Zeit mit Hexamethylentetramin und Blasenspülungen erfolglos behandelt worden. Mit Prontosil waren sie in 6—10 Tagen geheilt. Gegenüber den früheren üblichen Methoden (Hexamethylentetramin, Salol, Blasenspülungen) ein sichtbarer Erfolg!

Huber berichtet über 14 mit Erfolg behandelte Fälle von Colipyurie. Gleich gute Erfolge in der Kinderpraxis teilen Klein und Temming mit.

Ebenfalls im positiven Sinne äußert sich Meißner über 8 an Cystopyelitis Erkrankte und mit Prontosil behandelte. Er führt einige charakteristische Beispiele an: „29jährige Frau. Seit 8 Tagen Brennen beim Wasserlassen, seit 4 Tagen Rückenschmerzen, hohes Fieber, Kopfschmerzen. Befund: 39°, beide Nieren stark druckempfindlich, im Urin Eiweiß stark positiv, massenhaft Leukozyten und reichlich Epithelien. 3mal täglich 1 Tablette Prontosil, nach 4 Tagen fieberfrei, nach 7 Tagen völlig beschwerdefrei, Urin kein Eiweiß mehr, noch vereinzelte Leukozyten und Epithelien."

„35jährige Frau, seit 10 Tagen Schmerzen beim Wasserlassen, häufiger Harndrang. Seit 8 Tagen Fieber 39,1°, schlechter Allgemeinzustand, rechte Nierengegend druckempfindlich, Eiweiß positiv, massenhafte Leukozyten und mäßig viele Epithelien. Nach 3mal täglich 1 Tablette Prontosil nach 3 Tagen fieberfrei, nach 10 Tagen bis auf einzelne Leukozyten im Sediment o. B."

In ähnlicher Weise äußert sich Türk. Er heilte 16 Kranke mit chronischer Colipyelocystitis und 3 Frauen mit Pyelocystitis gravidarum in relativ kurzer Zeit mit Prontosil-Tabletten, nachdem mehr oder weniger lange Zeit vorher erfolglos mit Lindenblütentee und

Hexamethylentetramin behandelt worden war. Dazu eine Krankengeschichte:

„Frau M. K., 52 Jahre. Seit 5 Wochen Brennen und Schneiden beim Wasserlassen. Zystoskopie: Blasenschleimhaut an der Basis stark gerötet und mit dicken Detritusmassen belegt; Ureteröffnung nur zeitweilig zu erkennen. Urin: Epithel +, Leukoz. +++, Erythroz. (+), massenhaft Bact. coli. Eiweiß, leichte Trübung. Therapie: Hexamethylentetramin, Lindenblütentee, Blasenspülungen mit Silbersalzen. Nach 15 Tagen noch keine Besserung, Weiterbehandlung mit Prontosil 3mal täglich 1 Tablette über 6 Tage. Urin erst 5 Tage später untersucht: keine Bakterien mehr. Beschwerdefrei entlassen." Ebenso hatten bei Kokkeninfektionen der Harnwege Klose und Opitz durch Prontosil-Kuren günstige Heilerfolge zu verzeichnen.

In der Gynäkologie findet Prontosil Anwendung bei Puerperalfieber, Puerperalsepsis und septischem Abort. Bosse berichtet über 15 Fälle von Pyelitis gravidarum. Die Patientinnen, die mit sehr hohem Fieber eingeliefert wurden, waren nach 3 Tagen durch Prontosil fieberfrei und noch während der Schwangerschaft klinisch geheilt. Urinbefund war einige Tage danach vollkommen normal und bakterienfrei.

Ley wandte bei puerperaler Infektion Prontosil parenteral, oral und rektal als Klysma prophylaktisch 42 und therapeutisch 37mal an und teilt auch beste Erfolge mit.

Auch bei anderen Krankheitsbildern sind ähnlich gute Erfolge aufzuzeigen (Pongratz, de Millas, Schmidt, Ahringsmann, Sigel, Scheurer, Fiebiger, Schranz u. a.). Prontosil fand hier sowohl als alleiniges wie auch unterstützendes Therapeutikum Anwendung, z. B. bei allgemeiner Streptokokkensepsis, Streptokokkenpneumokarditiden, Morbus Bang, infektiösem Ikterus. Bei Polyarthritis war jedoch kein eindeutiger und überzeugender Erfolg zu verzeichnen. Bei frischen akuten Krankheitsbildern sprach es relativ gut an, jedoch war es bei primär-chronischen Gelenkaffektionen erfolglos. Bei Typhus war eine Milderung des Krankheitsverlaufes, Verminderung der Dauer des Prozesses und wie auch bei anderen Krankheitsbildern eine günstige Beeinflussung anderer Organkomplikationen wahrzunehmen. Da Prontosil auch in den Liquor übergeht, fand es erfolgreiche Verwendung zur Unterstützung der endolumbalen Seruminjektionen bei Meningitis epidemica.

Eine weitere zusätzliche Behandlung ergab sich bei Bronchopneumonien und Bronchitiden.

Auch bei der Behandlung eitriger Anginen überraschte die Prontosil-Behandlung durch raschen Fieberabfall, Rückgang von Belag, Schwellung und Rötung, so daß Scheurer besonders bei schwerer septischer Angina eine Behandlung mit Prontosil unbedingt für an-

gezeigt hält, zumal auch bei Scharlach eine günstige Beeinflussung feststellbar wurde, was auch ebenso bei der Behandlung von Phlegmonen und Furunkeln des Gesichtes berichtet werden kann (Sigel, Schranz).

In diesem Zusammenhang bleibt es umso erstaunlicher, daß sehr unterschiedliche Mitteilungen über die Erfolge bei reinen Staphylokokkenprozessen wie den Osteomyelitiden in der Literatur zu finden sind. Während Junk von einem wenig überzeugenden Resultat berichtet, konnten andererseits Angelberger bei akuter Osteomyelitis im Sinne von Strepto- und Staphylokokken-Mischinfektionen, in deren Fistelsekreten Streptokokken nachweisbar waren, und ebenso Schranz in ähnlichen Fällen Behandlungserfolge nachweisen.

Als weiteres Indikationsgebiet ergaben sich Verbrennungen dritten Grades, die sich durch Prontosil-Behandlung günstig beeinflussen ließen, wobei nach Schranz eine Wirkung des Prontosil auf die toxischen Abbauprodukte auf dem Umweg über das reticulo-endotheliale System anzunehmen ist. Auch bei schwer verschmutzten Wunden wie Straßen- und Sportverletzungen fand es sowohl allgemeine wie auch örtliche Anwendung und wirkte sich dabei häufig im Sinne einer noch möglichen primären Wundheilung zufriedenstellend aus.

Wie aus der einschlägigen Literatur hervorgeht, sind die allgemeinen und örtlichen Anwendungsmöglichkeiten des Prontosil sehr mannigfach.

Parenteral kann Prontosil zur Anwendung kommen als intravenöse und intramuskuläre Injektion, wobei letztere neuerdings die häufigste Form darstellt, eine gewisse Depotwirkung zuläßt und auch eine günstigere therapeutische Wirkung entfaltet, als es im allgemeinen bei der wesentlich schneller abklingenden und nicht ganz komplikationslosen intravenösen Injektion möglich ist.

Weitere Anwendungsmöglichkeiten sind gegeben durch eine Verabreichung des Prontosil per os in Form von Tabletten, rektal als Klysma und rein örtlich in Form von Pinselungen und Salbenverbänden.

Da wir uns bei der Behandlung infizierter Extraktionswunden, sowie ulceröser Gingivitiden und Stomatitiden im wesentlichen auf die rein örtliche Beeinflussungsmöglichkeit der Heilung beschränkt haben, sei auf die bisher geübten rein örtlichen Behandlungsformen kurz etwas näher eingegangen.

Diese betrafen folgende Krankheitsbilder: Anginen, Erysipel, nässende Dermatitiden, Furunkel und Panaritien, Schweißdrüsenabszesse, Verbrennungen. Hinzu kommt die Anwendung bei allgemeiner Wundbehandlung.

Die örtliche Applikation erfolgte in Form von Pinselungen bei Anginen und Schweißdrüsenabszessen, als Salbenverbände bei den übrigen Krankheitsbildern.

Ließ schon Schranz bei Anginen mit Prontosil gurgeln, so befaßte sich u.a. auch Jaeger mit der örtlichen Prontosilanwendung. Er stellte sich aus den Tabletten der Prontosil-Base mit gleichen Teilen Alkohol und Azeton eine gesättigte Lösung von dunkelroter Farbe her, die auf der Haut sehr schnell eintrocknete und einen gegen Wasser sehr widerstandsfähigen Fleck hinterließ, wobei bei den von Epidermis entblößten Stellen ein Gefühl des Brennens auftrat. Auf die Schleimhäute applizierte Jaeger konzentrierte wäßrige Lösungen aus Prontosil solubile mit einem Zusatz von 10—20 % Glyzerin. Außerdem wurden in Form von Salben sowohl Base als auch „Solubile" verwandt, mengenmäßig in 2—20 %. Es ergab sich eine gute Verträglichkeit von Salben sowohl wie Lösungen.

Bei Panaritien, Furunkeln und Schweißdrüsenabszessen ging entweder die Einschmelzung rasch vonstatten, sodaß sich eine Incision erübrigte, oder rechtzeitig im Stadium der Infiltration angewandt, verhinderte Prontosil die Einschmelzung. In weiter fortgeschrittenen Fällen vermochten Prontosilsalbenverbände eine scharfe Abgrenzung des kranken gegen das gesunde Gewebe. Die Höhlen wurden nach der Pusentleerung mit Prontosilsalbe aufgefüllt, und die nachfolgende Sekretion war sehr gering. Die subjektiven Beschwerden gingen schnell zurück, so daß eine Ausheilung in relativ kurzer Zeit möglich war.

Besonders bei katarrhalischen und follikulären Anginen waren gleich gute Ergebnisse zu verzeichnen, da durch mehrfache Gurgelungen und Pinselungen die Krankheitserscheinungen im allgemeinen nach 2 Tagen abgeklungen waren.

Auffallend war nach Bosse und Jaeger, daß mit dem Normalwerden der Temperatur auch immer der eitrige Befund an den Tonsillen geschwunden war. Es ließen sich durch diese Behandlung die Prozesse kupieren, und bei den Einschmelzungen ging weniger verloren als normal zu erwarten war.

Bosse verwandte bei Erysipel-Fällen eine 1,5 %ige Lösung des Prontosil rubrum in Alkohol 90 % und Azeton, zu gleichen Teilen gelöst, zu Pinselungen. Er setzte dieser Lösung zur besseren Resorbierbarkeit noch 2 ccm Salzsäure hinzu, während Jaeger durch einen versuchsweisen Zusatz von Zitronensäure in gesättigter Lösung mit gleichen Teilen Alkohol und Azeton keinen nennenswerten Einfluß auf Wirkung bzw. Löslichkeit feststellen konnte.

Bei Wunden wurde oberflächlich gepinselt, tiefere mit Salben verbunden und eine Heilung per primam erzielt, obwohl nach dem Verletzungsmechanismus mit einer Infektion gerechnet werden mußte.

Zusammenfassend kommt Bosse zu dem Ergebnis, „daß das Prontosil örtlich eine gute Wirkung zeigte, die aber nicht ausreicht, um eine lymphogene Weiterverbreitung in allen Fällen zu verhindern, da eine Resorption durch die intakte Haut in ausreichendem Maße nicht erfolgen kann, um das gesamte Lymphgebiet zu erfassen. Aus diesem Grunde war es möglich, noch Prontosil auf dem Blutwege heranzuführen, was am besten mit den Tabletten geschieht, da das Prontosil-flavum eine größere Affinität zur Haut hat als das Prontosil-S".

Aus dieser örtlich nicht völlig ausreichenden Wirkung erklärt sich, daß ein Furunkel z. B. mit Prontosil gepinselt abheilt, während dicht daneben zur gleichen Zeit ein neuer entstehen kann. Ob das örtlich verwandte Prontosil allein durch Resorption zur Wirkung kommt ist aber fraglich. So ergibt sich letzten Endes auch hier, daß allgemein wie auch örtlich der Wirkungsmechanismus des Prontosil noch wenig geklärt ist.

Geschah die bisherige Anwendung des Prontosil in der Zahnheilkunde im Sinne einer allgemeinen Beeinflussung des Organismus bei akuten dentogenen Infektionen, so war es andererseits von großem Interesse zu erfahren, inwieweit bei pyogenen Infektionen auf Grund der besseren Resorptionsverhältnisse in der Mundhöhle ein Erfolg zu erzielen war durch rein örtliche Applikation.

Diese Möglichkeit zur rein örtlichen Anwendung sahen wir gegeben bei Gingivitis und Stomatitis sowie bei infizierten Extraktionswunden.

Wenn auch dieser Eingriff meistens glatt und ohne irgendwie nennenswerte Nacherscheinungen verläuft, so können doch mannigfache Komplikationen im Verlauf und im Anschluß an Extraktionen auftreten.

Einfache Extraktionswunden heilen beschwerdefrei in den meisten Fällen trotz mangelhafter Asepsis und bedürfen unter Beachtung der bei einer Wundsetzung allgemein erforderlichen Kautelen keiner spezifischen Behandlung. Ein Blutkoagulum von prallelastischer Konsistenz füllt die Alveole aus, schützt den beginnenden Heilungsvorgang insbesondere durch die sich bildende Fibrinschicht und verhindert somit in den meisten Fällen eine sekundäre Infektion. Bei regulärem Verlauf beginnt schon vom ersten Tage an sich die Wundfläche zu verkleinern, und schon etwa in 8—14 Tagen ist die Oberfläche epithelisiert. Es handelt sich hier um ein Mittelding zwischen Heilung per priman und Heilung per secundam, auch insofern, als bei diesen Weichteil-Knochen-Wunden eine Mobilisierung der bedeckenden Weichteile, besonders nach der infolge chronisch entzündlicher Randprozesse notwendigen Wundexcision, nicht soweit möglich ist, daß Wundrand direkt an Wundrand zu liegen kommt. Eine wesentliche

Beeinflussung bei den Heilungsvorgängen in den oberen Partien der Alveole läßt sich daher durch Nahtverschluß erreichen, der sich im Sinne einer Abkürzung der Heilungsdauer und Überdeckung des Alveoleneinganges mit Periostzügen auswirkt und somit die Möglichkeit einer sekundären Infektion vermindern kann.

Im allgemeinen zeigen die Wunden im Munde eine günstige Heilungstendenz, wenngleich es ganz unmöglich ist, hier aseptische Verhältnisse herzustellen. Diese außerordentlich günstig verlaufende Wundheilung wird u. a. auch bedingt durch die optimale Mundhöhlentemperatur, die optimale Feuchtigkeit, den mechanischen und bakteriziden Effekt des Speichels.

Die häufigste Störung der Wundheilung liegt in der Infektion, die naturgemäß den Heilungsvorgang wesentlich verzögern kann.

Diese Störung der Wundheilung kann bedingt sein primär also durch den Entzündungsprozeß selbst, der nach Art der Lokalisation und Ablauf des Entzündungsprozesses pulpogen bedingt apikal und auch marginal angreifen kann, d. h. die primäre Infektion besteht bereits vor der Extraktion. In erster Linie kommt sie durch bakteriell-toxische Schädigungen von der Pulpa, vom Wurzelkanal aus zustande. Sie findet ihren Ausdruck in einer chronischen apikalen Parodontitis, und führt durch chronische Reize zu den vom Knochenmark ausgehenden bekannten Granulationsbildungen, die mehr oder weniger umschrieben zu den „Granulomen" rechnen. Weiterhin kann sich auch nach der Entfernung des erkrankten Zahnes der periapikal-lokalisierte Entzündungsprozeß zu einer ausgedehnten Ostitis bzw. Osteomyelitis entwickeln, und so nach der Extraktion zur Infektion des „Thrombus" führen.

Zur sekundären Infektion kommt es erst während oder nach der Extraktion, und zwar durch Gewebsschädigungen, die infolge von Verletzungen bei dem chirurgischen Eingriff eintreten können, oder auch sekundär von der Mundhöhle aus besonders leicht dann, wenn im Mund selbst bereits entzündliche Vorgänge vorhanden sind, wie Gingivitiden und Stomatitiden. In diesem Zusammenhange ist noch hervorzuheben, daß vor allem sog. anämische Alveolen zur sekundären Infektion neigen.

Auch Allgemeinerkrankungen wie Blutkrankheiten, Stoffwechsel- und Kreislaufstörungen, akute und chronische Infektionskrankheiten können in diesem Sinne eine Infektion begünstigen. Weitere Einflüsse sind durch das Alter des Patienten und unzweckmäßige Ernährung gegeben. Auch unzweckmäßige therapeutische Maßnahmen, Tabakabusus, Alkohol können als begünstigende Ursache in Frage kommen.

Bei diesem Krankheitsbild der Ostitis bzw. Osteomyelitis haben wir es mit einer Infektionskrankheit von nicht spezifischem Charakter

zu tun. Diese Entzündungen des Knochens wie des Knochenmarkes können durch die bekannten pyogenen Mikroorganismen bedingt sein. In den meisten Fällen, besonders im Kieferbereich liegt eine Mischinfektion vor, die am häufigsten durch Strepto- und Staphylokokken ausgelöst wird.

Jarzab (zit. n. Praeger) fand bei seinen Untersuchungen in 30 Fällen Streptokokken, in 6 Fällen Staphylokokken und in einem Fall Pneumokokken.

Der beste Verband einer Extraktionswunde ist das Blutkoagulum, das die Alveole bis zum Rande ausfüllt, und von keiner Tamponade ersetzt werden kann. Voraussetzung hierfür ist aber unmittelbar nach der Extraktion eine hinreichende Blutung, die nun aber nicht einsetzen kann, wenn der Suprareningehalt der Injektionsflüssigkeit zu hoch ist. Für gewöhnliche Extraktionen soll daher 1 ccm Novocain nicht mehr als 0,000015 Suprarenin enthalten. Und hierin liegt in den meisten Fällen die Hauptursache der sekundären Infektion (putride Zersetzung des Koagulum und sog. trockene Alveole) und des damit verbundenen so sehr gefürchteten „dolor post extractionem".

Die blutleere, offene Alveole ist der beste Schlupfwinkel für pyogene Mikroorganismen. Wenn z. B. im Unterkiefer für längere Zeit gemeißelt werden mußte und die Wunde nicht vom Speichel frei gehalten werden konnte, soll der Blutstrom die Alveole wieder reinigen. Zum anderen ist es manchmal gar nicht zu vermeiden, daß durch das Extraktionsinstrument keimhaltiges und fauliges Material vom Rande der Alveole in tiefere Abschnitte gelangt, woraus sich wiederum die Bedeutung der prophylaktischen Säuberung der Mundhöhle ergibt.

Ist die notwendige Blutung, die natürliche Reinigung der Alveole durch zu hohe Gaben von Suprarenin, durch die Thrombosierung der Gefäße unterbunden, sind somit Tür und Tor für eine sekundäre Infektion geöffnet.

Der heftige Schmerz von neuralgiformer Art, das Hauptsymptom einer infizierten Extraktionswunde, veranlaßt den Patienten, unsere Hilfe auch weiter in Anspruch zu nehmen. Das Allgemeinbefinden ist gestört, es bestehen mehr oder minder hohe Temperaturen, sogar Frösteln und Schüttelfrost und nachts besonders heftig klopfende Schmerzen. Hinzu kommt eine weitgehende Beeinträchtigung der Arbeitsfähigkeit. Objektiv ist folgendes zu beobachten: gesteigerter Foetor ex ore, Zunge teilweise belegt, schmieriges, faulig riechendes, meist dunkel-schwarz-grau aussehendes Blutkoagulum. Gelegentlich sieht man sog. trockene Alveolen „dry socket". Es handelt sich hier in Wirklichkeit nicht um eine trockene Alveole, sondern der die Alveole auskleidende Knochen ist nekrotisch, nicht lebensfähig, von schmutzig grauem Belag. Die Alveole ist offen, ein Blutkoagulum fehlt; statt dessen finden sich Detritusmassen, manchmal Sequester

und Pus. Die freiliegenden Alveolarränder sind von Granulationen entblößt, infolge Ernährungsmangel schwer geschädigt. Besonders im Unterkiefer wird die Heilung der Extraktionswunden durch zersetzliche Massen wie Speisereste weiterhin verzögert. Wunde und Wundumgebung sind verdickt und gerötet, schmerzhafte Lymphdrüsenschwellung, im fortgeschrittenen Stadium Schwellung und Rötung der äußeren Weichteile, bei Molaren Kieferklemme und Schluckbeschwerden, erschwerte Nahrungsaufnahme, Appetitlosigkeit sind weitere Charakteristika.

In jedem Falle ist daher in der Zahnärztlichen Chirurgie eine ordnungsgemäße Wundversorgung erforderlich. Jede Wundsetzung verlangt zunächst eine gründliche Revision der Mundhöhle. Mag es sich nun um eine Aufklappung, um eine Resektion oder Extraktion handeln, in jedem Falle ist vorher das Operationsfeld zu säubern. Schmutzige Beläge sowie Zahnstein sind zu entfernen. Kariöse Zähne soweit angängig zu füllen. Auch infizierte Wurzelreste, Gingivitis wie Stomatitis, Angina u.a.m. können eine Wundinfektion verursachen. Excessives Trauma, durch forciertes Extrahieren und Gebrauch von Hebeln verursacht, kann auch einer Infektion durch weitgehende Gewebsläsionen Vorschub leisten.

Eine unerläßliche Vorbedingung zur Verhütung des meist infektiös bedingten Nachschmerzes bei Extraktionen ist, nach jeder gesetzten Wunde, auch der einfachsten, eine genaueste Untersuchung des Operationsfeldes. Auf Läsionen der Gingiva, vor allem auf eingetretene Frakturen der Alveolenwände wie des Septum ist unbedingt zu achten. Scharfe Knochenkanten sind zu glätten, Knochensplitter oder gar ein zurückgebliebener Wurzelrest sind auf jeden Fall zu entfernen, um auch in dieser Hinsicht die Möglichkeit eines Nachschmerzes zu vermeiden. Größtmögliche Schonung der Gingiva und das Näherbringen der Wundränder nach der Extraktion, um somit eine raschere Epithelialisierung des Fibrinpfropfes zu ermöglichen und damit die Gefahr der Infektion durch rein mechanische Maßnahmen auszuschalten, ist für die Heilungstendenz der Extraktionswunde von wesentlicher Bedeutung.

Nach einer glattverlaufenen Extraktion ist im allgemeinen eine kurz andauernde Spülung angezeigt, um die Mundhöhle von den mehr oder weniger großen Blutmengen zu befreien. Längeres Spülen ist zu unterlassen, da einmal infolge der unvermeidlichen Saugwirkung die Blutung gefördert wird, andererseits aber durch die den Zahnfleischrändern erteilte Bewegung die natürliche Thrombosierung der Gefäße unterbunden wird. Mußte bei dem Eingriff die Alveole stärker überdehnt, die Weichteile stärker disloziert werden, so sollen unverzüglich nach der Extraktion die Wundlippen mit dem Finger zusammengedrückt werden.

Ist nach einer Extraktion aber ein „Granulom" oder ein ausgedehnter diffuser ostitischer Herd zurückgeblieben, so ist unserer Ansicht nach das Auslöffeln oder Auskratzen der Wunde mit scharfen Löffeln zu unterlassen. Man reißt dabei alle Blut- und Lymphgefäße auf, impft in gesundes Gewebe virulente Keime.

Hier ergibt sich das eigentliche Gebiet für die Behandlung mit Wundpasten, Salben und der Dränage mit heilungsbefördernden, damit entzündungswidrigen und schmerzstillenden Mitteln.

Es ist daher verständlich, wenn die Zahnärztliche Wissenschaft sich immer wieder mit der Frage beschäftigt, wie derartige Wunden neben den anderen Maßnahmen medikamentös mit und ohne Dränage am besten zu beeinflussen sind.

Einer solchen speziellen medikamentösen Behandlung bedürfen alle Wunden, bei denen eine Infektion zu befürchten ist, oder eine solche primär oder sekundär bedingte, bereits vorliegt, d. h. in Sonderheit die sog. komplizierten Extraktionswunden.

Die Behandlungsmittel für diese Wunde sind sehr mannigfach. Hierzu rechnen flüssige und pulverförmige Desinfizientien wie z. B. H_2O_2, die Homologen des Phenols, Chlorpräparate, Jod, Jodoform und wismuthaltige Pulver seien nur der Wichtigkeit halber genannt; weiterhin Pasten, Balsame und Öle. Als weitere Wundbehandlungsmittel kommen neuerdings besonders die verschiedensten Lebertran- und Vitaminsalben und als wieder neuentdeckte Stoffe Honig und Traubenzucker in Betracht. Diese Stoffe können direkt appliziert werden oder mit Hilfe von Gazestreifen Anwendung finden, womit auch dem entzündlichen Sekret Abfluß verschafft und damit schädliche Stauungen vermieden werden können.

Das Drainieren verhindert überdies die normalerweise eintretende Epithelregeneration und damit ein zu schnelles Verheilen der Oberfläche, was besonders dann von Bedeutung ist, wenn es sich um tieferliegende entzündliche Prozesse handelt, die nur eine Heilung per secundam zulassen. Was man von diesen Medikamenten verlangt, ist eine entzündungshemmende, überdies antiseptische Eigenschaft und bei Gewebsfreundlichkeit eine stimulierende, d. h. granulationsanregende Wirkung. Diese soll nicht vorübergehend und oberflächlich sein, sondern hinreichend lange Zeit aktiv die Wundheilung im günstigen Sinne beeinflussen. Die Stoffe sollen fernerhin frei von unerwünschten Nebenwirkungen wie toxischen und allergischen Reaktionen sein und einen nicht zu schlechten Geschmack besitzen. Neben diesen allgemeinen Eigenschaften kommt den Salbenverbänden eine gewisse Deck- und Schutzwirkung gegenüber äußeren Reizen mechanischer und chemischer Natur zu, wobei an sich schon die Verwendung indifferenter Mittel wie Paraffin genügt, denen aber meistens Mittel zugesetzt sind, die sowohl baktericid wie auch granulations-

anregend wirksam werden. Diese Deck- und Schutzwirkung ist auch den locker eingelegten Gazestreifen zuzuschreiben, deren Oberfläche man häufig auch mit Mastix beschickt, um einem Aufsaugen des Speichels und oberflächlicher Zersetzung vorzubeugen.

Weiterhin kommt manchen dieser Stoffe eine rein mechanische Wirkungskomponente zu. So beruht beim Wasserstoffsuperoxyd seine nützliche Wirkung nicht so sehr auf der desinfizierenden, sondern in ungleich hohem Grade auf der mechanischen Reinigung. Dasselbe gilt in gewisser Einschränkung vom Honig und Zucker, die eine starke Hyperämie und Hyperlymphie und damit einen gewaltigen Säftestrom in der Wunde hervorrufen, wodurch Bakterien, nekrotisches Material, Sekretstoffe herausgeschwemmt werden, zum anderen bedingt die stärkere Durchblutung eine gesteigerte Zuführung der Abwehrkräfte.

In diesem Sinn soll Prontosil näher untersucht werden.

Wir stellten uns zu diesem Zwecke zunächst aus den handelsüblichen Prontosil-album-Tabletten durch deren intensive Zerstäubung im Mörser unter sterilen Kautelen ein feines Pulver her, das anfangs in einigen Fällen direkt in die frische ausgetupfte, als primär infiziert zu betrachtende Extraktionswunde gestäubt wurde, in den folgenden sich anschließenden Sitzungen jedoch nach Säuberung durch Ausspritzen mit körperwarmer physiologischer Kochsalzlösung zur Anwendung gelangte. In den meisten Fällen jedoch benutzten wir eine Prontosil-album-Salbe, die wir uns durch Glycerinzusatz aus den gepulverten Tabletten in einem Mengenverhältnis von 4,2 : 3,3 anfertigten. Im Unterkiefer wie im Oberkiefer wurde die mit Prontosilpaste aufgefüllte Wunde zusätzlich mit einem trockenen ungetränkten Gazestreifen abgedeckt, um ein längeres Liegenbleiben an Ort und Stelle, und damit eine möglichst langanhaltende intensive Wirkung zu erreichen, nachdem, falls erforderlich, die Wunde mit Nähten versehen war, und auch sonst alle unerläßlichen Bedingungen zur möglichen Vermeidung des Nachschmerzes, wie Beseitigung scharfer Knochenkanten usw., erfüllt waren.

Außer bei einzeln vorgenommenen normal verlaufenen Extraktionen, bei denen jedoch die Wunde primär als auch sekundär als infiziert galt, fand das Prontosil album auch Anwendung als Salbenverband bei großer Weichteilknochenwundsetzung nach schwieriger Entfernung verlagerter Weisheitszähne, wo eine primäre Infektion bereits eingetreten, bzw. angenommen werden konnte. Daran schlossen sich später auch Versuche mit Prontosil solubile an. Unter denselben Vorbedingungen wurde ein steriler, mit Prontosil-S reichlich durchtränkter Tamponstreifen, locker in die Wunde eingelegt, darin 24 Stunden belassen und noch mehrmals gewechselt. Ein weiteres Anwendungsgebiet ergaben ulceröse Gingivitiden und Stomatitiden,

bei denen nach vorhergehender Beseitigung weicher Beläge mit H_2O_2 (Wattetupfer) und anschließender Trockenlegung die fein pulverisierten Prontosil-album-Tabletten mit einem Jodoformbläser auf die ulcerierten Flächen gestäubt wurden.

Wir führten die Prontosil-Behandlung in 46 Krankheitsfällen aus. Diese betrafen:

1. 30 infizierte Extraktionswunden
   a) 5 mit Prontosil-album-Pulver
   b) 19 mit Prontosil-album-Paste
   c) 6 mit Prontosil solubile
2. 9 große Weichteilknochenwunden
3. 7 Gingivitiden bzw. Stomatitiden.

Im folgenden geben wir aus jeder Gruppe eine charakteristische Krankengeschichte, der die anderen mehr oder weniger gleichen, wieder, um zu zeigen, inwieweit die Erwartungen, welche man auf Grund der theoretischen Vorstellung und der im Schrifttum niedergelegten Beobachtungen hegen durfte, erfüllt wurden.

I.

H. Th., 26 Jahre.

Anamnese: 16.2.38 geringe gleichbleibende Schmerzen seit Tagen an $\left|\frac{V\overline{4}\ \ 6}{V\overline{6}}\right.$, fieberfrei, wegen Verdacht auf Fokalinfektion eingewiesen.

Befund: Nichterhaltungsfähige Wurzelreste $\left|\frac{V\overline{4}}{V\overline{6}}\right.$ und wurzelkranker, tiefgefüllter $\underline{|6}$, geringe Rötung und in näherer Umgebung Belag, geringer periapikaler Druckpunkt, keine Schwellung, Lymphadenitis leichten Grades.

Diagnose: Parodontitis apicalis chronica mit subakutem Nachschub.

Therapie: $\left|\frac{V\overline{4}\ \ 6}{V\overline{6}}\right.$ Extraktion c. Ltg. et c. Inj. 3 Nähte, 3 Dräns, Chlorphenolkampfer.

Nach Nachlassen der Injektionswirkung heftige, gleichbleibende ausstrahlende Schmerzen, zwei schlaflose Nächte.

17.2. Temp. ax. 38,8° abends.

18.2. Temp. ax. 38,3° abends.

19.2. Schmerzen etwas verringert, leichter Fieberabfall, Wundränder und Wundumgebung verdickt und gerötet, Wundränder leicht nekrotisch. Wundgrund und Alveolenmnenwand mit stinkenden fauligen Massen belegt. Nähte und Dräns entfernt, Säuberung mit physiologischer NaCl-Lösung, Prontosil album Pulver gestäubt, mit trockenem Gazestreifen abgedeckt.

20.2. Schmerzen und Fieber etwas verringert, ebenso geringe Abnahme der Druckschmerzhaftigkeit und Verdickung. Therapie wie am Vortage.

22.2. Fast schmerzfrei, kein Fieber, minimale Verdickung und Druckschmerzhaftigkeit bei geringer Rötung. Wundgrund zeigt geringe Granulationsbildung. Die gleiche Therapie.

24.2. Schmerz- und fieberfrei. Wundgrund mit guten Granulationen ausgefüllt. Übliche Therapie.

26.2. Behandlung abgeschlossen.

II.

H. K., 25 Jahre.

22.1. ⌈6 vor 8 Tagen vorübergehend Beschwerden, seit 3 Tagen schmerzhafte Sensationen.

Diagnose: ⌈6 Parodontitis apicalis chronica mit subakutem Nachschub. Extr. c. Ltg. et c. Inj. 2 Nähte, physiologische NaCl-Lösung, Wunde mit Prontosil-album-Paste mittels Glasspritze aufgefüllt, Gazestreifen zur Abdeckung. Abends auftreten heftiger anhaltender Schmerzen.

24.1. Wundränder leicht gerötet, geringe Verdickung, Wundgrund: grauschmutziges Aussehen. Behandlung: Nähte entfernt, NaCl-Lösung, Prontosil-Salbe ⌐ 10 Min. Sollux-Bestrahlung. Vorübergehende Besserung, abends wieder heftige Schmerzen.

25.1. Wundumgebung, Wundränder, Wundgrund zeigen das gleiche Bild. Nach vorübergehender Besserung abends Schmerzen in gleicher Stärke. Behandlung wie am 24.1.

27.1. Abnahme von Verdickung und Rötung, besseres Aussehen des Wundgrundes. Wunde hat sich verkleinert, Schmerzen noch vorhanden, aber nicht mehr so heftig. Therapie dito.

28.1. Objektiv und subjektiv weitere Besserung. Therapie wie oben.

29.1. Schmerzfrei.

1.2. Wunde zeigt gutes Aussehen, fast geschlossen, Behandlung abgeschlossen.

III.

F. R., 27 Jahre.

8.2. ⌊4 5 Parodontitis apicalis chronica mit subakutem Nachschub. Extr. c. Inj., Aufklappung, 5 Nähte, 2 Dräns, Prontosil solubile.

9.2. Schmerzen mittleren Grades. Geringe Rötung und Schwellung, sonst o. B. NaCl-Lösung, 2 Dräns, Prontosil solubile.

10.2. Geringe gleichbleibende Schmerzen. Nachlassen von Rötung und Schwellung. Therapie wie am Vortage, sowie Nahtentfernung.

11.2. Seit 10.2. abends schmerzfrei, Wunde o. B., Dräns entfernt, Behandlung abgeschlossen.

IV.

H. H., 22 Jahre.

11.3. ⌊8 Dentitio difficilis, Kapuze stark verdickt und gerötet, geringe eitrige Sekretion aus Tasche seit Tagen, Kieferklemme ersten Grades, Foetor ex ore. Nach Mundsanierung operative Entfernung von ⌊8 c. Ltg. und Umspritzung. Situationsnähte, Wunde mit Prontosil-Paste aufgefüllt und mit trockener steriler Gaze abgedeckt. Beim Nachlassen der Injektionswirkung heftige klopfende Schmerzen, kein Schlaf, Schmerzen halten bis zum Morgen des 12.3. an und nehmen dann etwas an Intensität ab. Befund zeigt übliches

Wundoedem ohne besonders gesteigerte Rötung und Schwellung. Mäßiger Belag. Physiologische Kochsalzlösung zur Säuberung, Prontosil-Paste. Schmerzen nehmen wieder an Intensität zu, sind vorübergehend von klopfendem, dann wieder mehr stechendem, ziehendem Charakter. Schlaf schlecht. Temp. ax. 37,8° abends. Allgemeinbefinden sehr schlecht.

14.3. Morgens: Nachlassen der Schmerzen, vorübergehend schmerzfreie Intervalle, abends wieder die gleichen heftigen Schmerzen. Aussehen der Wunde unverändert. Nähte entfernt, physiologische NaCl-Lösung, Prontosil-Paste + zusätzlicher 2maliger Sollux-Bestrahlung, von je 20 Minuten. Danach geringe Besserung feststellbar.

15.3. Drän Perubalsam + Cycloform. Kurzwellen.

16.3. Drän Perubalsam + Cycloform, Solluxbestrahlung 20 Min.

17.3. Schmerzfrei, Behandlung abgeschlossen.

V.

H. P., 18 Jahre.

2.9. wird P. eingewiesen mit einer ausgedehnten Gingivitis ulcerosa im Übergang zur Stomatitis ulcerosa, die seit ungefähr 3 Wochen besteht und außerhalb erfolglos behandelt wurde. Papillen z. T. völlig ulceriert, viel Zahnstein, sehr viel Beläge, nicht erhaltungsfähige Wurzelreste und tiefzerstörte Zähne. Regionäre Lymphdrüsen über bohnengroß, isoliert, sehr druckschmerzhaft. Excessiver Foetor ex ore, Schluckbeschwerden, starke Behinderung der Nahrungsaufnahme. Temp. ax. 37,8° vormittags. Allgemeinbefinden schlecht. Vorsichtige Säuberung mit H_2O_2 mittels Wattetupfer. Nach Trockenlegung Prontosil album auf ulcerierte Flächen und Wundumggebung intensiv gestäubt, und zwar überschichtet, d. h. es wurde die nächstfolgende Applikation erst dann vorgenommen, wenn die frühere Schicht bereits mit Sekret leicht durchtränkt war, um ein Herausstäuben zu vermeiden.

3.9. P. erscheint nicht wieder zur stationären Aufnahme, weil vorübergehende Besserung empfunden.

5.9. Nach Aussage „furchtbare" Schmerzen, nach vorübergehender kurzer Besserung bettlägerig. Ulcerierte Flächen an Umfang nicht wesentlich vergrößert. Sehr starke Beläge, Foetor ex ore stärksten Grades. Behandlung wie 2.9.

6.9. Kein Schlaf, Temp. ax. 38,4° abends. Behandlung wie oben.

7.9. u. 8.9. Nach vorübergehender leichter Besserung und beginnender Abheilung der Abklatschgeschwüre erneute Verschlechterung subjektiv wie objektiv.

8.9. 15 Uhr Säuberung mit H_2O_2, Prontosil-album gestäubt. Lymphadenitis mit Wärme behandelt (Sollux). Temp. ax. 38,7° nachmittags.

Blutbild: Hb 84 %, Index 1,0
Erythrozyten 3,18 Mill.
Leukozyten 9800
Bas. 1 %
Stabkern. 4 %
Segmentkern. 23 %
Lymphozyten 44 %
Gr. Monon. 28 %

8.9. abends 18,30 Uhr Temp. ax. 39,1. Sehr starke Schmerzen, Zunahme der Lymphadenitis und Schluckbeschwerden. Allgemeinbefinden sehr schlecht, Schüttelfrost. Pinselung mit Flavizid-Glycerin 10 %, 5 ccm Prontosil solubile intramuskulär injiziert + 3 Tabl. abends.

9.9. morgens Temp. ax. 37,3°. Allgemeinbefinden bedeutend gebessert, 5 ccm Prontosil solubile intramuskulär, 3 mal täglich 2 Tabl. Prontosil rubrum, Pinselung Flavizid-Glycerin 10 %, Sollux-Bestrahlung 30 Minuten.

10.9. Weitgehende Besserung. Fühlt sich wie „von neuem geboren". Kleinerwerden der ulcerierten Flächen, Abnahme der Beläge, des Foetor ex ore, der Schluckbeschwerden, Lymphadenitis ebenfalls reduziert. Temp. ax. 36,6° vormittags. Pinselung Flavizid-Glycerin nach Säuberung.

11.9. Säuberung mit Optimax und Wattetupfern, Zahnstein entfernt. Flavizid-Glycerin 2 %.

12.9. Foetor ex ore fast verschwunden, fast kein Belag mehr, ulcerierte Flächen über die Hälfte verkleinert. Allgemeinbefinden nur noch wenig beeinträchtigt. Appetit.

14.9. Gingivitis ulcerosa fast völlig ausgeheilt.

Zusammenfassung.

Mit kurzen Worten ist zu sagen, daß sich unsere Erwartungen nicht erfüllt haben. Auch wenn man die relativ geringe Zahl der Behandlungen in Betracht zieht, so konnten wir doch kaum irgendwo eine günstige Wirkung der lokalen Prontosil-Anwendung feststellen. Jedenfalls leistet unsere bisherige Methode (Phenolkampfer, Lebertran und Vitaminbehandlung) mindestens dasselbe.

Zum Schluß erfülle ich die angenehme Pflicht, Herrn Professor Dr. H. H. Rebel für die Anregung zu dieser Arbeit sowie die liebenswürdige Unterstützung meinen herzlichsten Dank auszusprechen.

Literaturverzeichnis.

1. Ahringsmann: M.m.W. 1937, Nr. 45.
2. Angelberger: W.m.Wschr. 1936, Nr. 20.
3. Becker: Dermat. Wschr. 1937, Nr. 7, S. 221.
4. Bode: Z. ärztl. Fortb. 1937, Nr. 20, S. 587.
5. Bosse: Dtsch. med. Wschr. 1938, Nr. 4.
6. Domagk: Klin. Wschr. 1936, Nr. 44. — Z. f. klin. Med. Bd. 132, 6. Heft.
7. Dressel: zit. n. Domagk: Klin. Wschr. 1936, Nr. 44.
8. Fasal: Med. klin. 1935, Nr. 46.
9. Feise: D. z. W. 1937, Nr. 14, S. 307.
10. Fiebiger: Fortschr. Ther. 1937. Heft 9.
11. Frankl: Klin. Wschr. 1936, Nr. 43.
12. Gmelin: M.m.W. 1935, Nr. 6.
13. Hörlein: zit. n. Domagk: Klin. Wschr. 1936, Nr. 44.
14. Huber: M.m.W. 1936, Nr. 49 und 1937, Nr. 52.
15. Hüllstrung u. Krause: Dtsch. med. Wschr. 1938, Nr. 4, und Nr. 38.
16. Jaeger: Dtsch. med. Wschr. 1936, Nr. 45.
17. Jarzab: zit. n. Praeger: Z.R. 1931, H. 5.
18. Junk: Dtsch. med. Wschr. 1936, Nr. 19.
19. Klein: Med. Klin. 1936, Nr. 28.
20. Klose: Dtsch. med. Wschr. 1936, Nr. 22.
21. Kothe: zit. n. Domagk: Klin. Wschr. 1936, Nr. 44.
22. Kramer: M.m.W. 1936, Nr. 15.
23. Kranz: Chirurgie des praktischen Zahnarztes.
24. Ley: M.m.W. 1936, Nr. 27.
25. Maraun: Kinderärztl. Praxis 1936, H. 10.
26. Meißner: Med. Klin. 1937, Nr. 3.
27. Meyer: Z. f. St. 1924, H. 8, S. 529. — Fortschritte VII, 1931, I. Teil.
28. Meyer zur Hörste: Klin. Wschr. 1936, Nr. 44.
29. de Millas: Landarzt 1937, Nr. 32.
30. Moeller: Pharmakologie, München 1934.
31. Opitz: Kinderärztl. Praxis 1937, H. 6.
32. Pongratz: Dtsch. med. Wschr. 1937, Nr. 26.
33. Port-Euler: Lehrbuch der Zahnheilkunde.
34. Praeger: Z.R. 1931, H. 5.

35. Rotter: Dermat. Zschr. 1937, Bd. 74, S. 325.
36. Scheurer: Med. Klin. 1936. Nr. 22.
37. Schmidt: M. m. W. 1936, Nr. 52.
38. Schranz: M. m. Wschr. 1935, Nr. 11.
39. Schreus: Dtsch. med. Wschr. 1935, Nr. 7.
40. Sigel: Fortschr. Therap. 1936, Nr. 4.
41. Spitzer: W. m. W. 1924, H. 47.
42. Strasser u. Singer: Md. Klin. 1934, Nr. 23.
43. Temming: Kinderärztl. Praxis 1935, Nr. 9.
44. Tonndorf: Med. Klin. 1936, Nr. 38.
45. Türk: M. m. W. 1937, Nr. 32.
46. Veder: Inaug.-Diss. Göttingen 1938.

Lebenslauf.

Am 2. Juli 1911 wurde ich als Sohn des technischen Reichsbahnoberinspektors Ernst Lutze und seiner Ehefrau Emma geb. Kube in Magdeburg geboren. Nach 4jährigem Besuch der Volksschule in Ringelheim wurde ich Ostern 1921 in die Sexta der Andreas-Oberrealschule in Hildesheim aufgenommen, die ich am 10. März 1932 mit dem Zeugnis der Reife verließ. Ab S.-S. 1932 studierte ich an der Universität Göttingen Zahnheilkunde, unterbrach das Studium im S.-S. 1934 und wurde W.-S. 1934/35 an der Universität Göttingen neu immatrikuliert. Im Juni 1935 bestand ich die zahnärztliche Vorprüfung und erhielt am 2. November 1937, nach bestandenem Staatsexamen, die Approbation als Zahnarzt. Seit dieser Zeit bin ich als Volontär-Assistent in der chirurgischen Abteilung und seit dem 1. Juli 1938 als außerplanmäßiger Assistent in der konservierenden Abteilung der Universitäts-Zahnklinik in Göttingen tätig.